

TROMBECTOMIA MECANICA CON STENTRIEVER TREVO NXT PROVUE

PRESENTACION DEL CASO

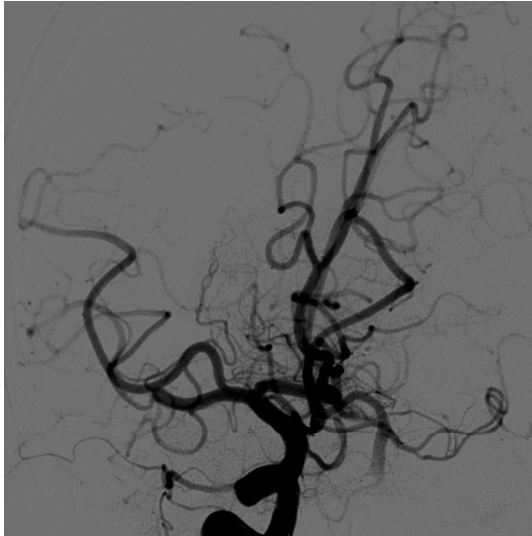
Paciente, mujer de 58 años que acude a Urgencias con un ACVA hemisférico derecho, de 1,5 horas de evolución

NIHSS 18

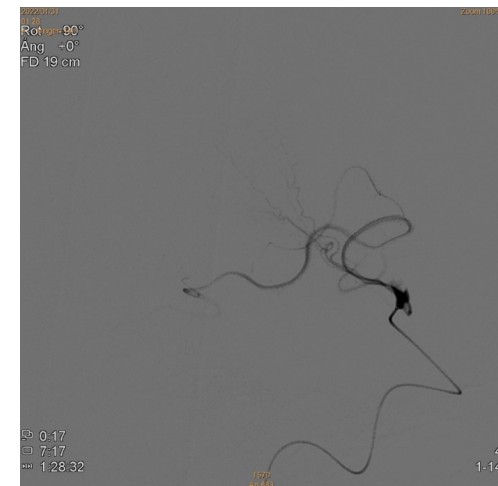
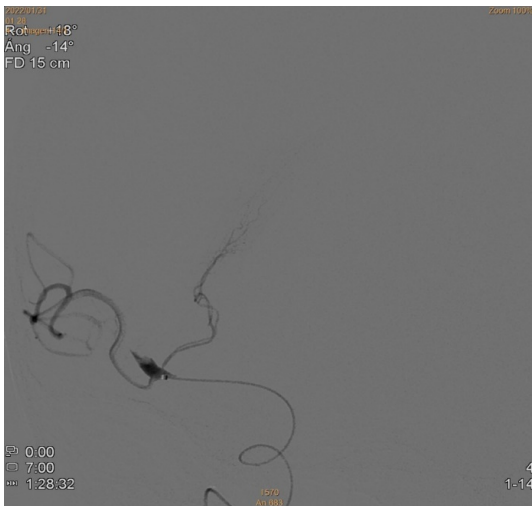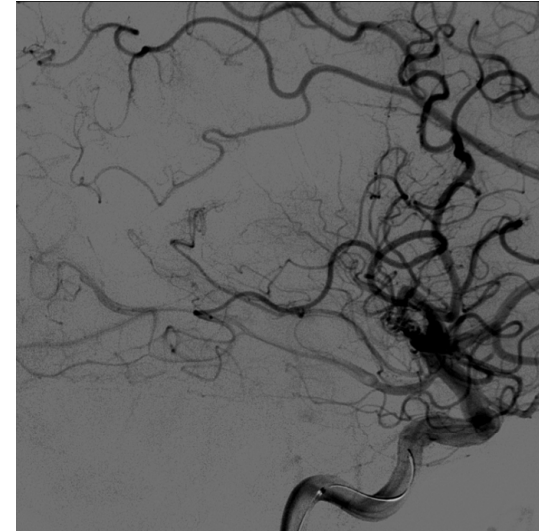
TC, ANGIOTC Y CT PERFUSION; Oclusión de M2 proximal, MISMACH en estudio perfusión favorable

Se decide trombectomía mecánica

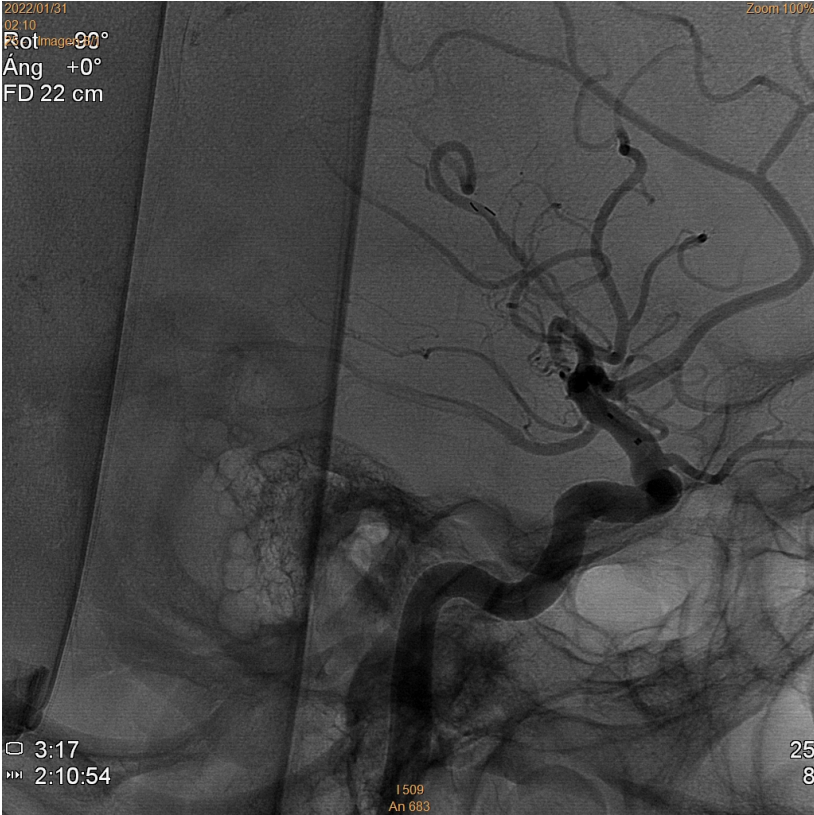
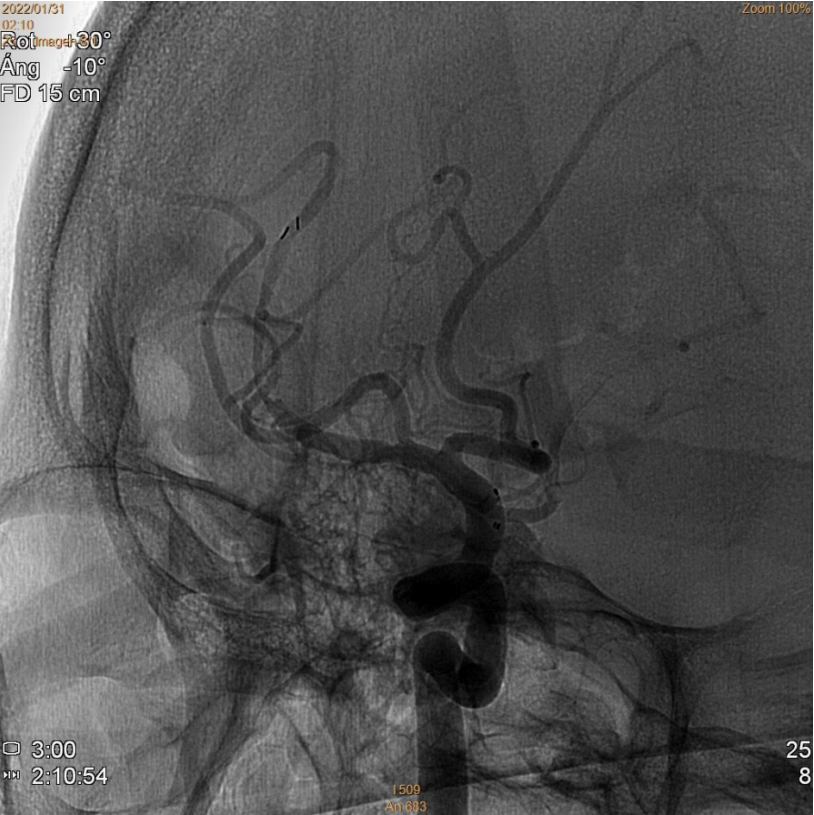
TROMBECTOMIA MECANICA CON STENTRIEVER TREVO NXT PROVUE



Estudio angiográfico
global y selectivo con
oclusión de M2
derecha proximal

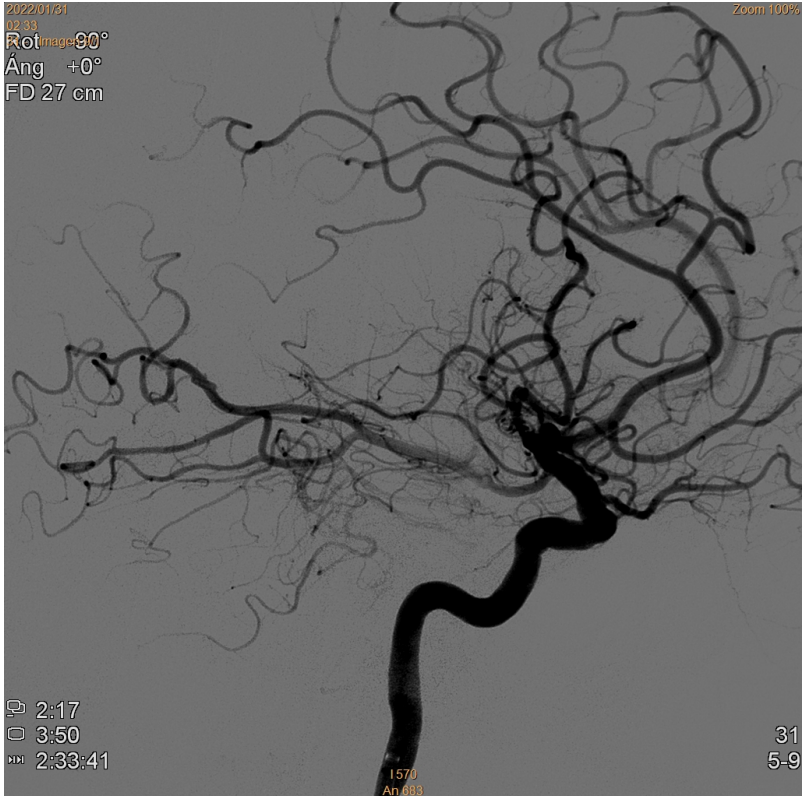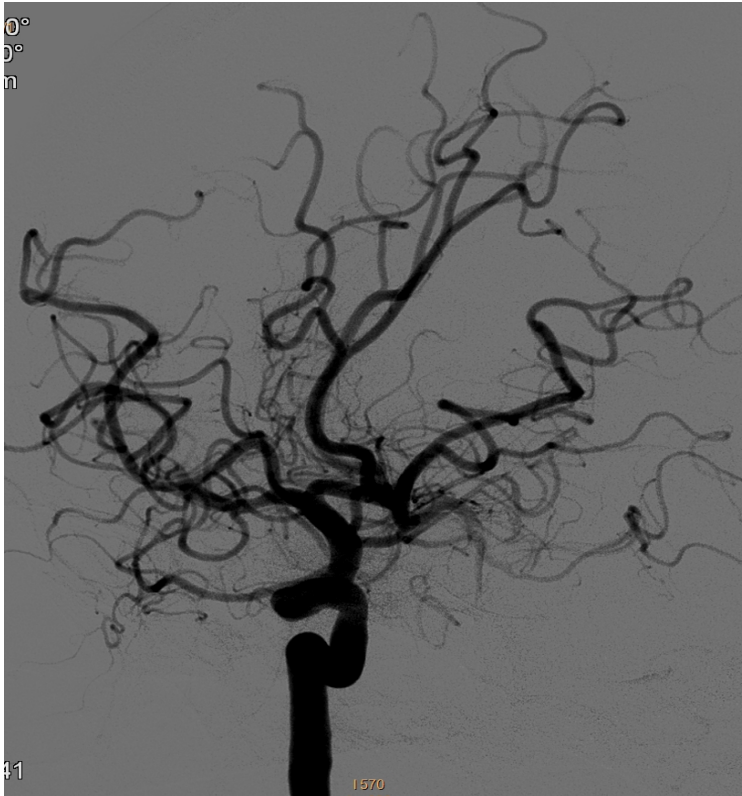


TROMBECTOMIA MECANICA CON STENTRIEVER TREVO NXT PROVUE



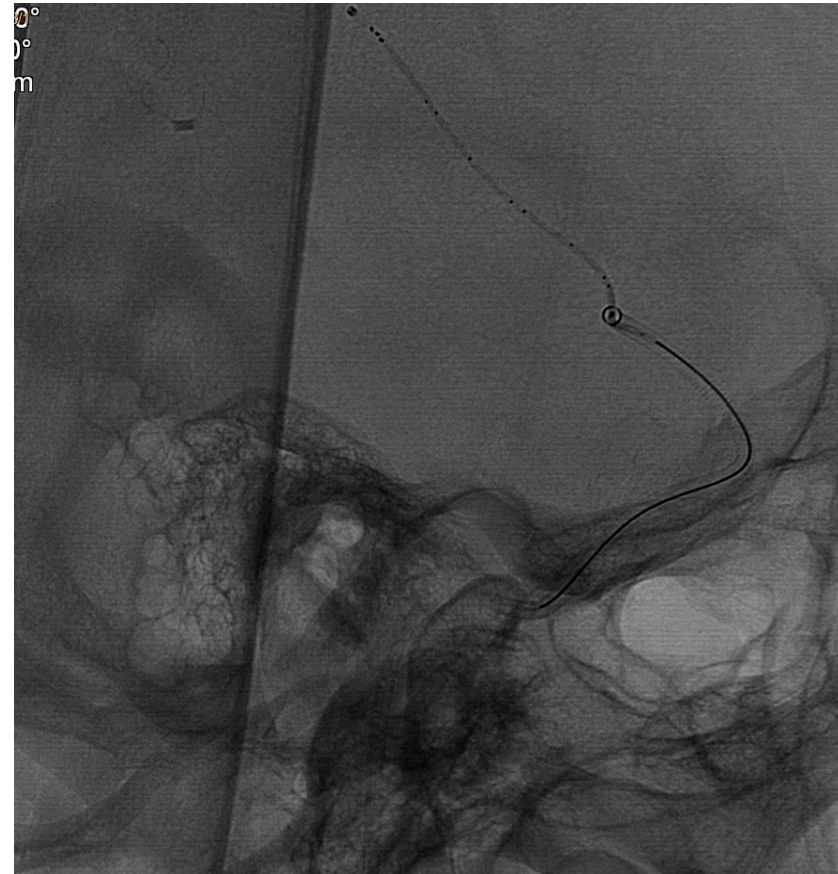
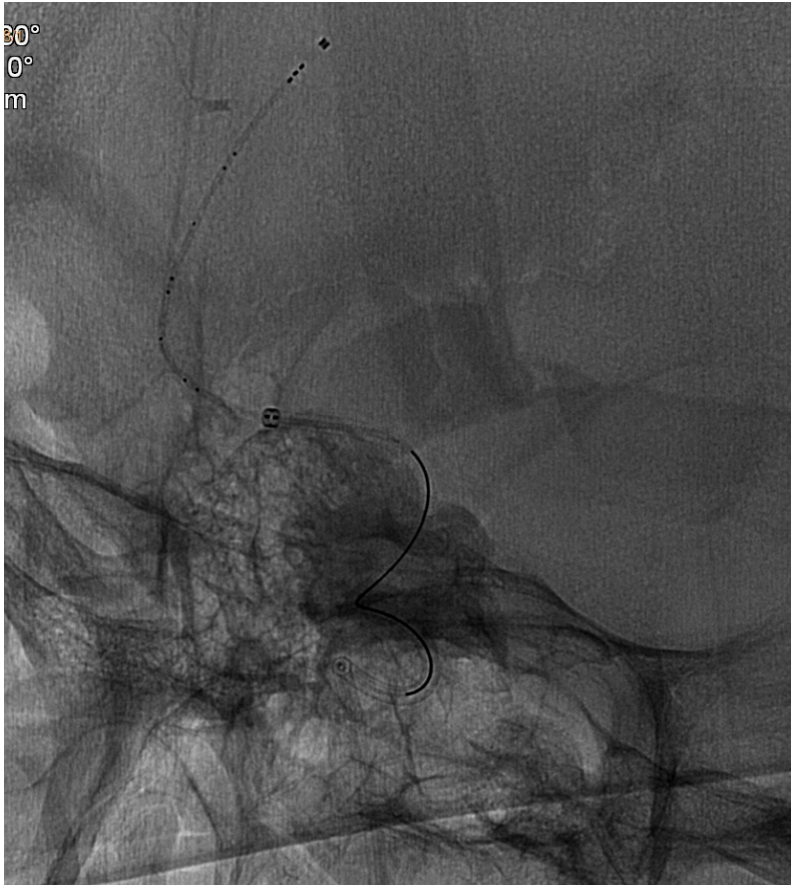
Primer pase con stentriever catchview 4 x 35 inefectivo

TROMBECTOMIA MECANICA CON STENTRIEVER TREVO NXT PROVUE



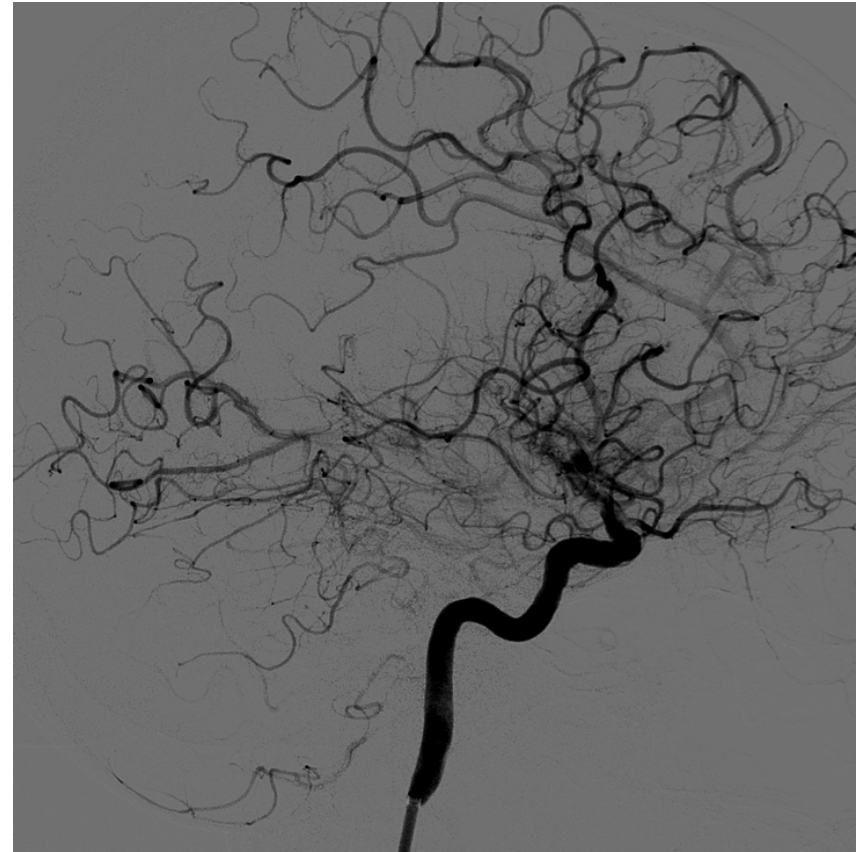
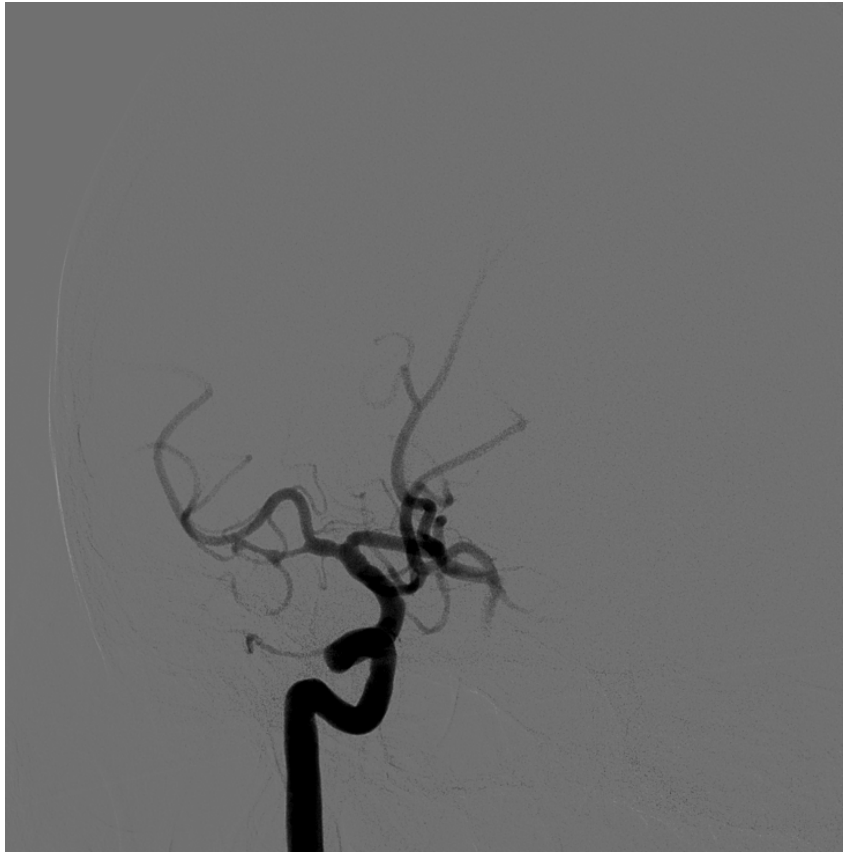Primer pase con stentriever catchview 4 x 35 inefectivo

TROMBECTOMIA MECANICA CON STENTRIEVER TREVO NXT PROVUE



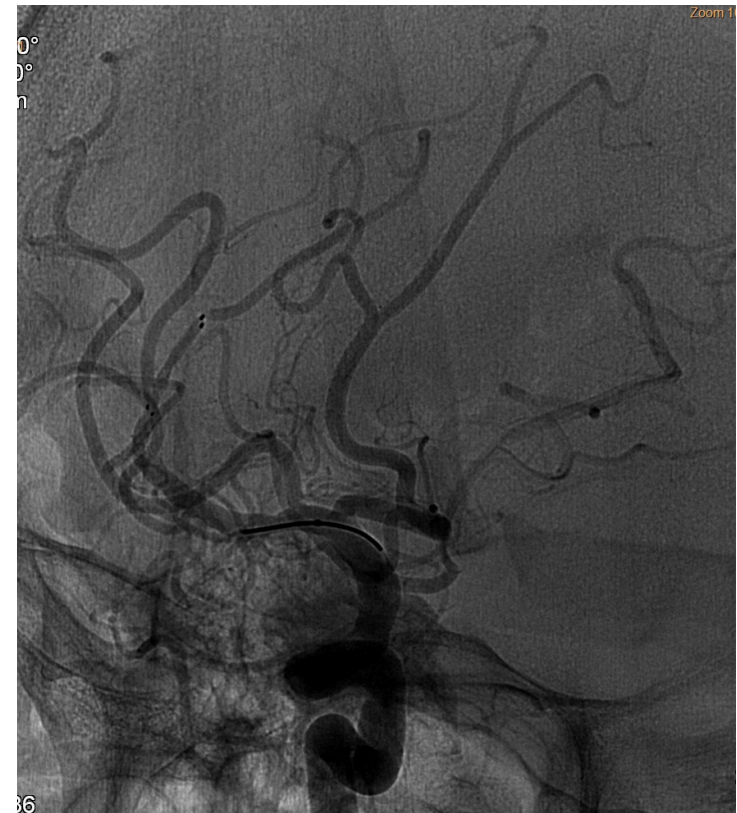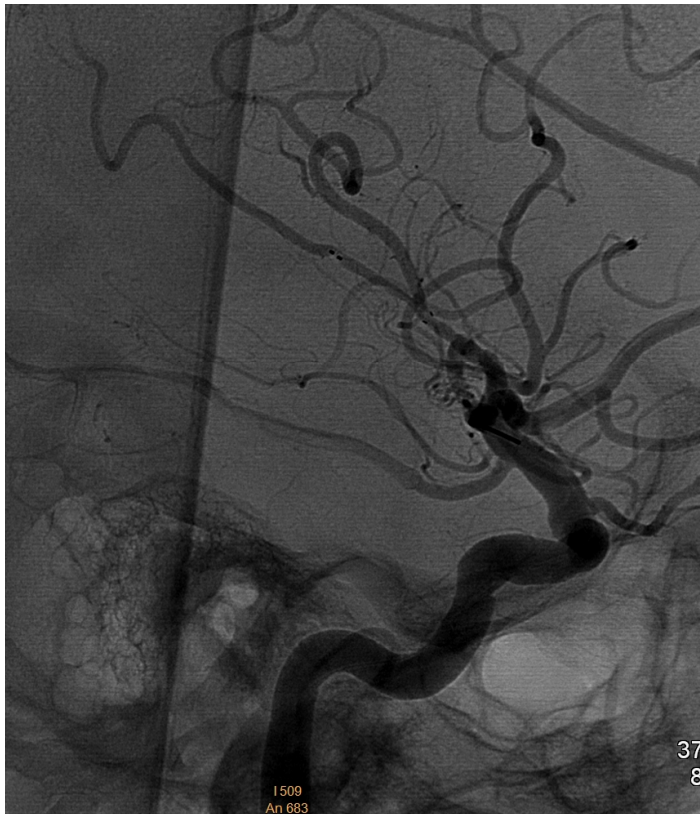
2º PASE CON TECNICA COMBINADA: Catéter de aspiración más Catchview 4 x 35 INEFECTIVA

TROMBECTOMIA MECANICA CON STENTRIEVER TREVO NXT PROVUE



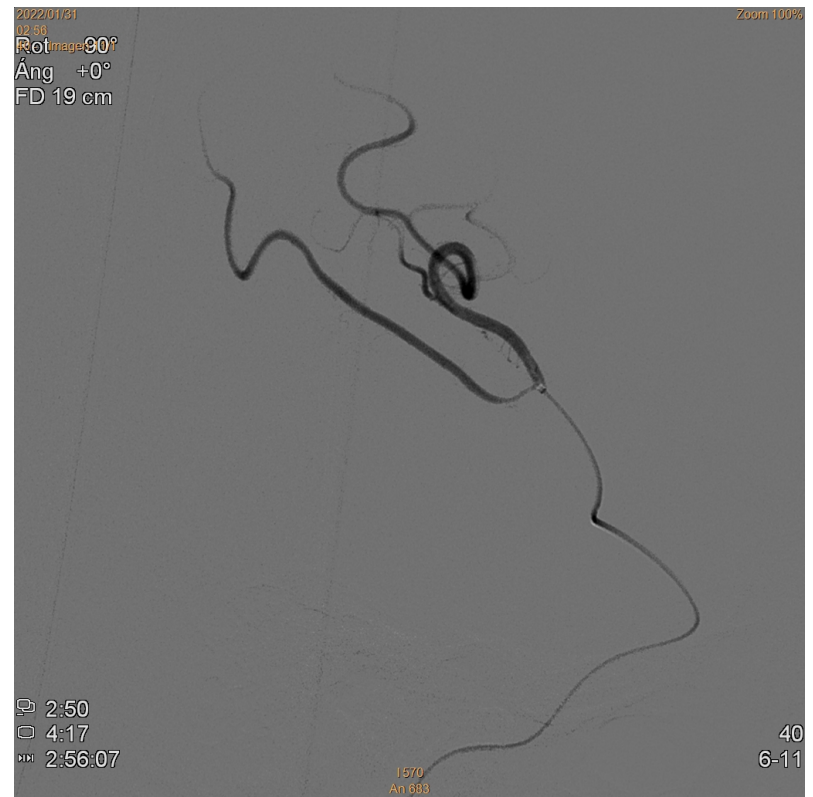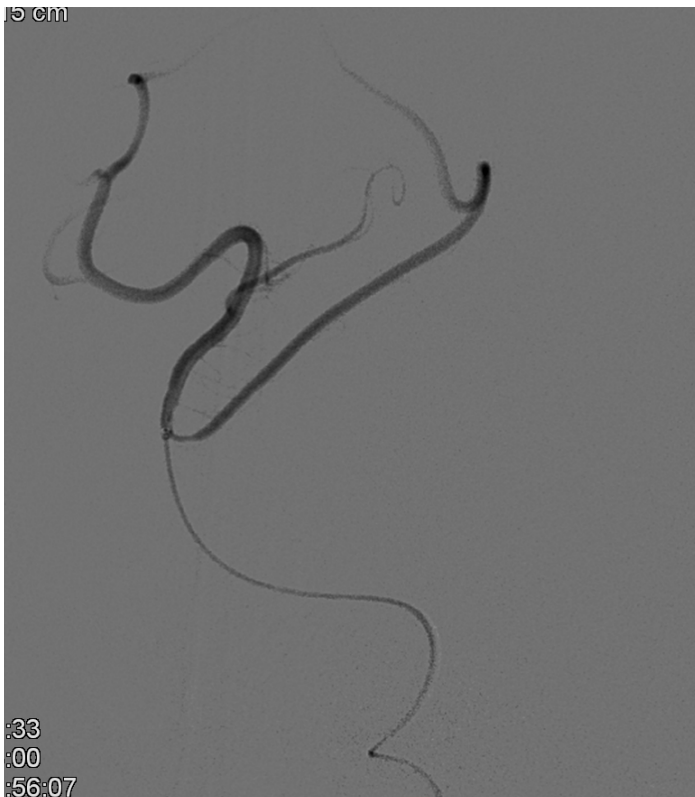
2º PASE CON TECNICA COMBINADA: Catéter de aspiración más Catchview 4 x 35: INEFECTIVA
Se observa además vasoespasmo del muñón de M2

TROMBECTOMIA MECANICA CON STENTRIEVER TREVO NXT PROVUE



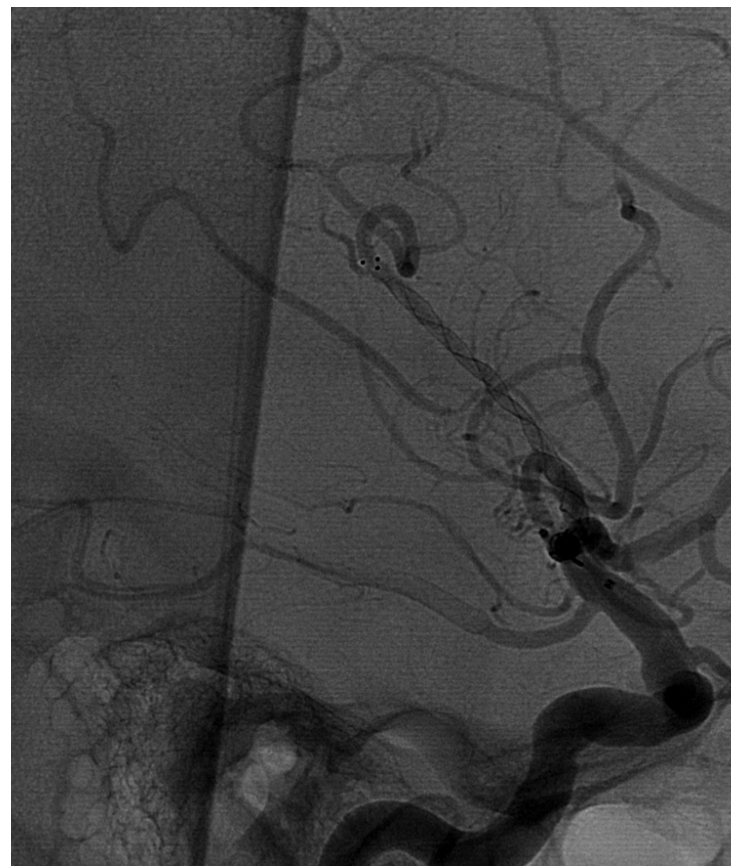
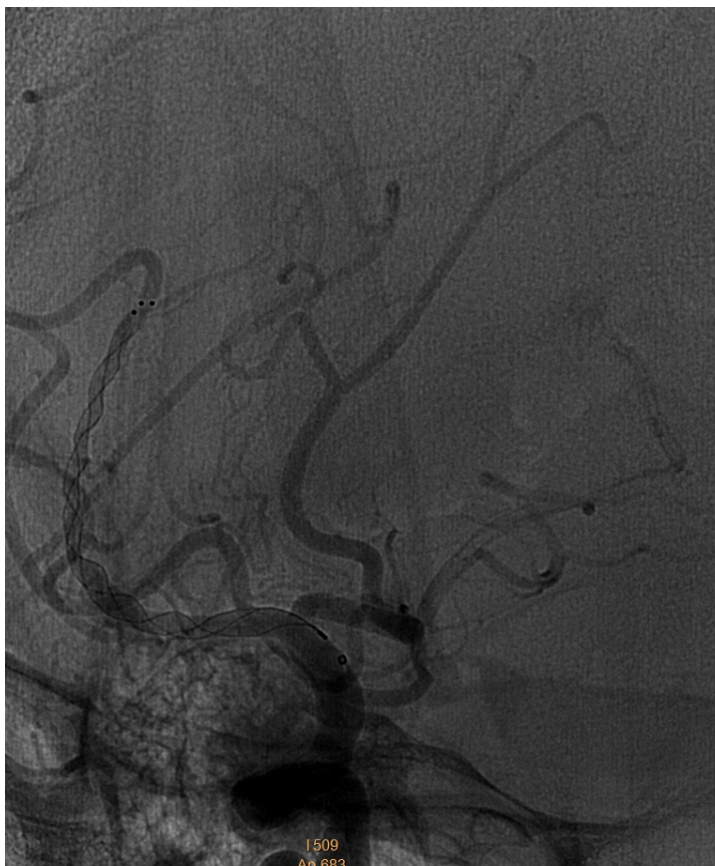
3º Pase con stentriever Nimbus, diseñadp para trombos duros: Inefectivo

TROMBECTOMIA MECANICA CON STENTRIEVER TREVO NXT PROVUE



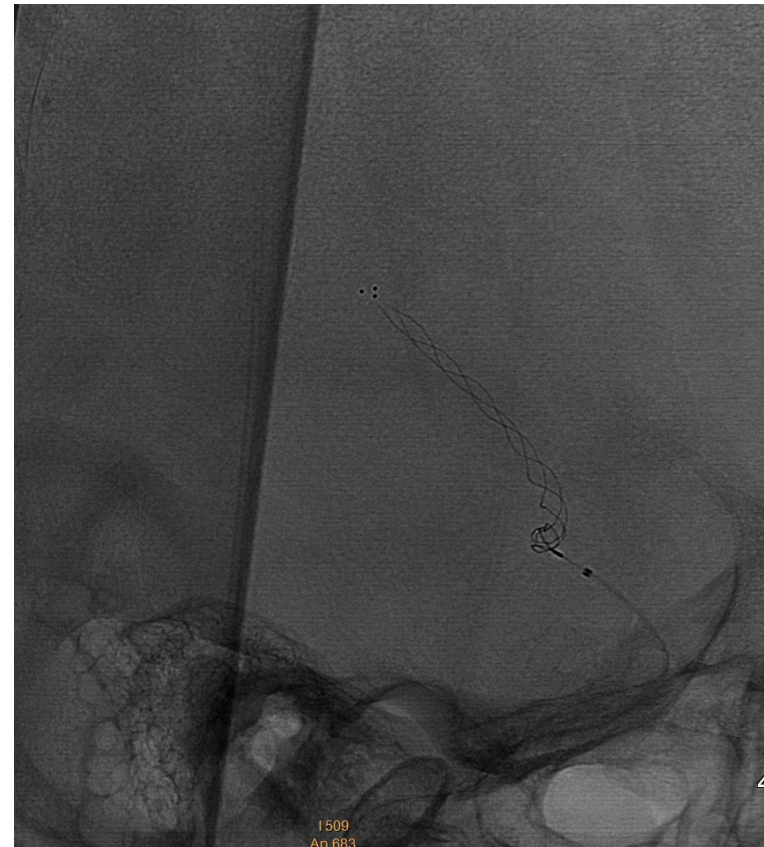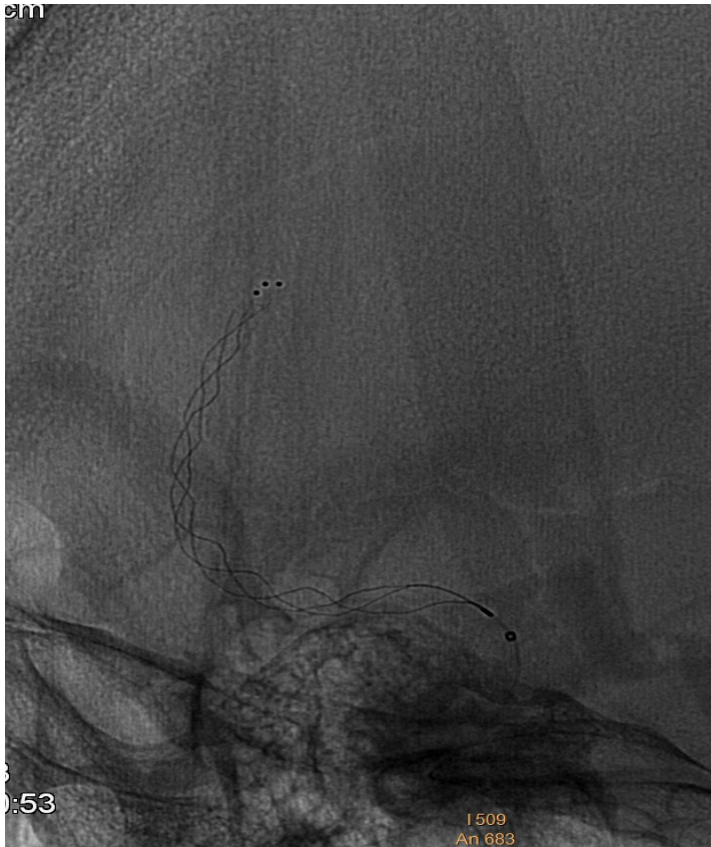
4º Pase con stentriever TREVO NXT Provue 4x41 Microcatéter Trevo Trak 21, distal al trombo

TROMBECTOMIA MECANICA CON STENTRIEVER TREVO NXT PROVUE



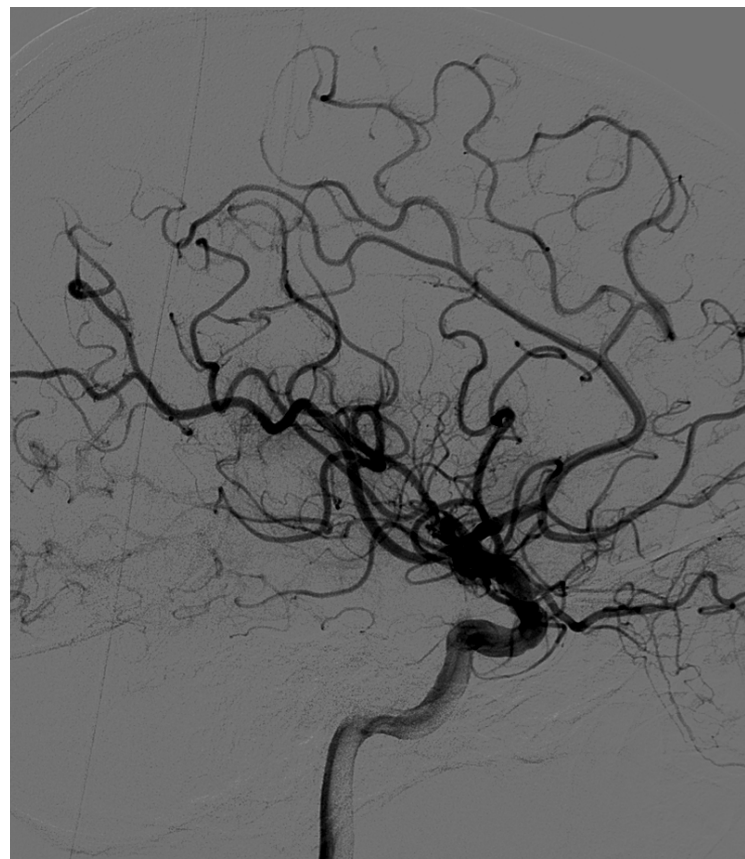
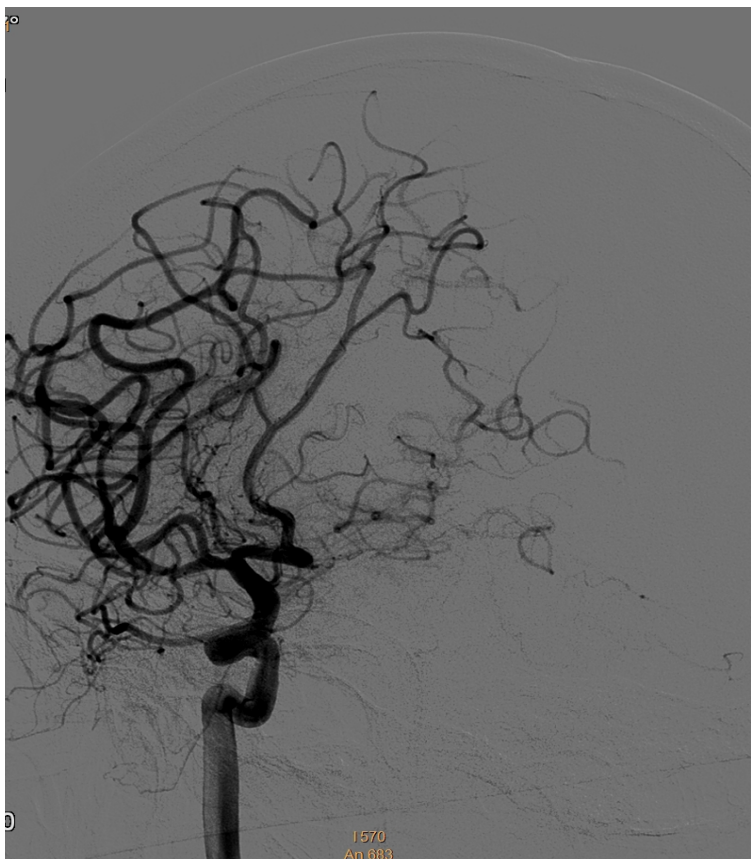
Despliegue del stentriever Trevo NXT: Perfecta visibilidad

TROMBECTOMIA MECANICA CON STENTRIEVER TREVO NXT PROVUE



Despliegue del stentriever Trevo NXT: Perfecta visibilidad

TROMBECTOMIA MECANICA CON STENTRIEVER TREVO NXT PROVUE



Resultado final tras 4º pase con stentriever Trevo NXT 4 x 41: TICI 3